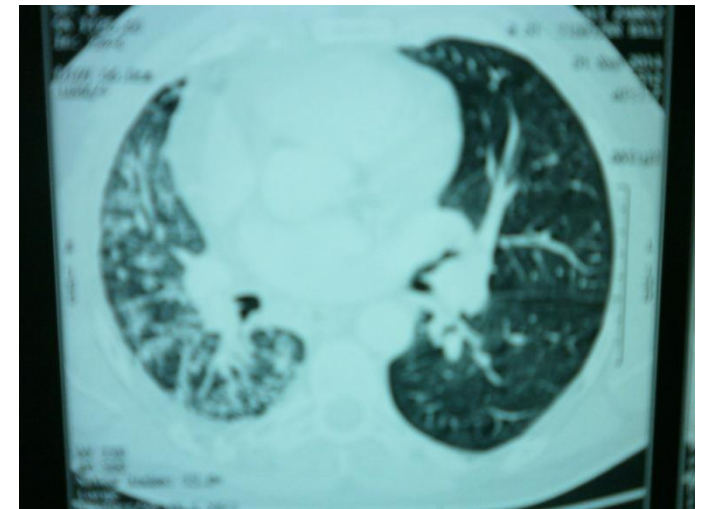
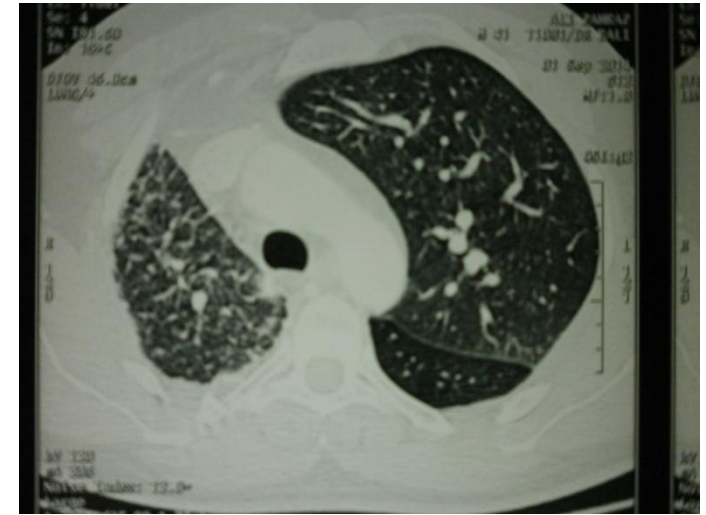
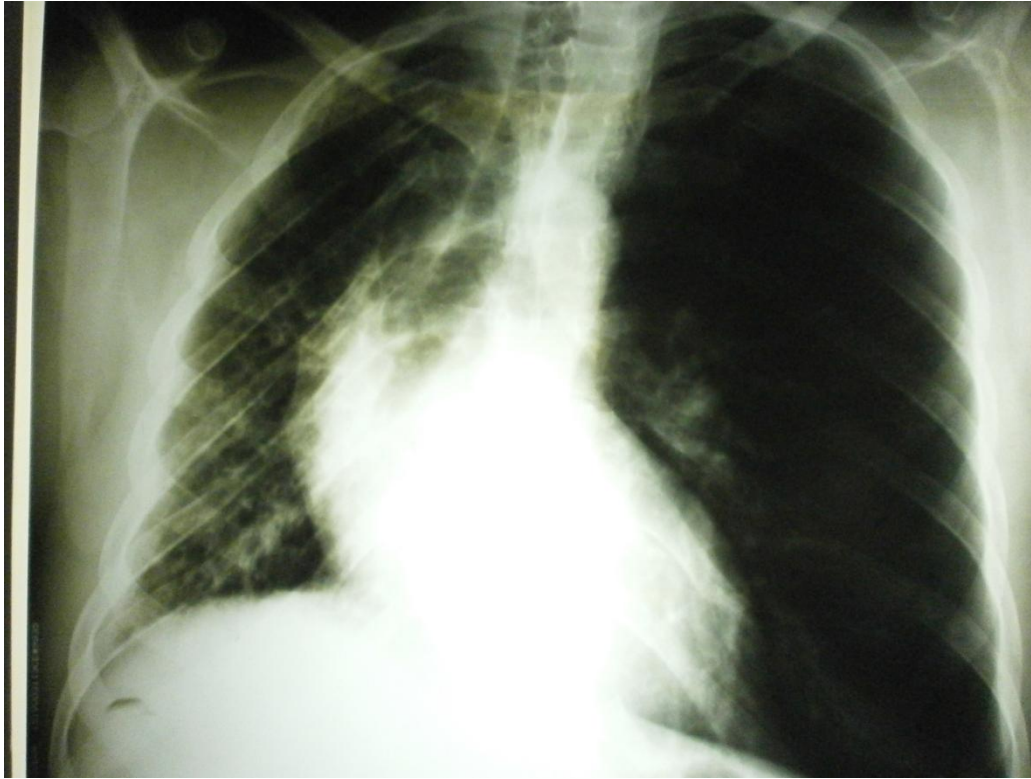


ALI Z...39 ANS dyspnée devenu invalidante depuis 3 ANS



RX THORAX FACE: poumon droit rétracté

Scanner thoracique:

Hypoplasie poumon droit_sans obstruction bronchique

Hyperinflation poumon gauche

Electrophorèse des protides:

Alpha 1 diminuée

Nom ZAHRAZ Ali

Razza Umamo

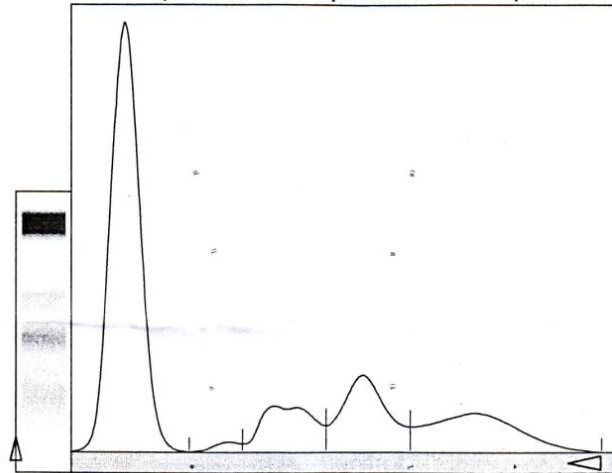
ID du patient 1409010080

Date de naissance 11/10/1973 Age 40

DOCTEUR DR.BALI F.

Date prélèvement

Électrophorèse des protéines sériques



Fractions	%	% normal	(g/l)	(g/l) normal
Albumin	56.5	54-66	28.8↓	32.4-52.8
Alpha 1	1.2↓	1.4-2.8	0.6↓	0.8-2.2
Alpha 2	11.1	9.1-13.8	5.7	5.5-11
Beta	15.5↑	8.7-14.4	7.9	5.2-11.5
Gamma	15.7	10.6-19.2	8.0	6.4-15.4